

МОРФОЛОГИЯ / MORPHOLOGY

НАЧАЛЬНЫЕ ОБЩИЕ АПОНЕВРОЗЫ МЫШЦ ГОЛЕНИ КАК КЛЮЧЕВОЙ ОБЪЕКТ МИОЛОГИИ ЗАДНЕЙ КОНЕЧНОСТИ ПТИЦ

А.В. Зиновьев

Кафедра зоологии Тверского государственного университета, просп. Чайковского, д. 70а, Тверь, 170002, Россия
e-mail: Andrei.Zinoviev@tversu.ru

Для морфологов давно стал очевидным тезис о необходимости трактовать особенности морфологии животных в единстве с конкретными условиями их существования. Общеизвестно, что экологическая специфика таксона наиболее ярко выражена в строении опорно-двигательной системы, в частности, задней конечности птиц, которое определяет уникальность экологической ниши и, тем самым, — экологическую сегрегацию близких видов. Задняя конечность птицы обеспечивает относительно медленное и весьма тонко контролируемое перемещение животного вне полета по разнообразным твердым субстратам, по воде и под водой. В связи с этим морфофункциональная организация костно-мышечного аппарата задней конечности у каждого конкретного вида четко отражает ответственные черты его морфо-экологической специфики. Однако насколько эффективно удастся «прочитать» экологическую информацию, «записанную» в строении задней конечности птиц, во многом зависит от степени разработки сравнительной анатомии последней. Изучение сравнительной анатомии задней конечности птиц важно еще и потому, что ее скелет зачастую является единственным источником информации об ископаемых птицах.

Настоящая работа представляет один из шагов в направлении детальной разработки сравнительной анатомии задней конечности птиц. В ее задачу входило описание начальных общих апоневрозов мышц голени, одного из ключевых объектов миологии задней конечности птиц. Малейший сдвиг в характере использования дистальных элементов конечности находит отражение в изменении соотношения степени развития

мышц голени, что служит ценным источником информации о морфо-экологической специализации локомоторного аппарата. Однако оценка степени такого соотношения невозможна без выработки ее критериев, одним из которых и является характер взаимного расположения мышц на общих начальных апоневрозах. Последние представляют собой своеобразную «трехмерную координатную сетку», и их использование для представления о перистости и взаимном расположении мышц уже хорошо себя зарекомендовало при описании мускулатуры челюстного аппарата, также имеющей короткие мышечные волокна и находящейся в сходных условиях дефицита пространства (Zusi, 1962; Zusi, Storer, 1969; Держинский, Потапова, 1974). Несмотря на ценность общих начальных апоневрозов, для описания мышц голени они привлекались лишь в двух работах (Stasraft, 1971; Бельский, 1988). Названия апоневрозов в упомянутых работах номинативно не согласованы, к тому же обе они имеют частный характер (первая посвящена сизому голубю *Columba livia*, вторая — стерху *Grus leucogeranus*). Это лишнее раз подчеркивает необходимость на основе обширного сравнительно-анатомического материала в пределах класса Птицы описать и номинативно упорядочить начальные общие апоневрозы мышц голени с указанием особенностей крепления на них мышц в разных его отделах.

Материал и методика

В качестве модельного объекта для описания начальных общих апоневрозов мышц голени была анатомирована фиксированная в 10% растворе

формалина голень сизого голубя — традиционного и доступного объекта морфологических исследований. Для контроля была анатомирована фиксированная подобным же образом голень дикой **банкивской курицы** (*Callus gallus bankiva*), относящейся к отряду Galliformes, представители которого обладают самым полным набором мускулов задней конечности. Также были использованы сравнительно-анатомические данные, содержащиеся в литературе, список которой слишком обширен для данной статьи и будет опубликован нами позже.

Препарирование осуществляли под бинокляром МБС-1. Для определения начала мускульных волокон на апоневрозах использовали метод окрашивания вайгертовской разновидностью раствора Люголя (Vock, Shear, 1972).

Результаты и обсуждение

Анатомирование не выявило заметных отличий в числе и расположении начальных общих апоневрозов мышц голени (*aponeuroses originates communes musculorum cruris*) у голубя и банкивской курицы, поэтому следующее описание в равной степени применимо к птицам обоих видов.

Общий начальный апоневроз петли (*aponeurosis communis ansae*) (рис.: АСА) начинается на латеральном бедренном надмышцелке и включает в себя латеральную ленту сухожильной петли *m. iliofibularis*. От его латеральной поверхности берут начало *pars lateralis musculi gastrocnemii* и ventральные волокна *m. flexor perforans et perforatus digiti 2*.

У Ardeidae, Cochleariidae, Balaenicipitidae, Phoenicopteridae, Gruidae, Charadriiformes, Anseriformes, Steatornithidae ventральные волокна *m. flexor perforans et perforatus digiti 3* начинаются на *aponeurosis communis ansae*. У всех, кроме Gaviiformes, *aponeurosis communis ansae* дает начало волокнам *m. flexor perforans et perforatus digiti 2*, а также части волокон *m. flexor perforatus digiti 4* (у Procellariiformes, Gruiformes, Galliformes, Psittaciformes, Tyrannidae), *m. flexor perforatus digiti 3* (у Pterocles и Didunculus), *m. flexor perforatus digiti 2* (у Balaenicipitidae и Passeriformes).

Общий коллатеральный начальный апоневроз (*aponeurosis communis collateralis*) — *aponeurosis 2* Крэкрафта (Cracraft, 1971), и средний начальный апоневроз сгибателей пальцев Бельского (1988) начинается от ventрального края латеральной коллатеральной связки и прилежащей части суставной сумки (рис.: ACC). Его дорсальная поверхность служит началом для ventральных волокон *m. flexor perforans et perforatus digiti 3*, а ventральная — для дорсальных волокон *m. flexor perforans et perforans digiti 2*.

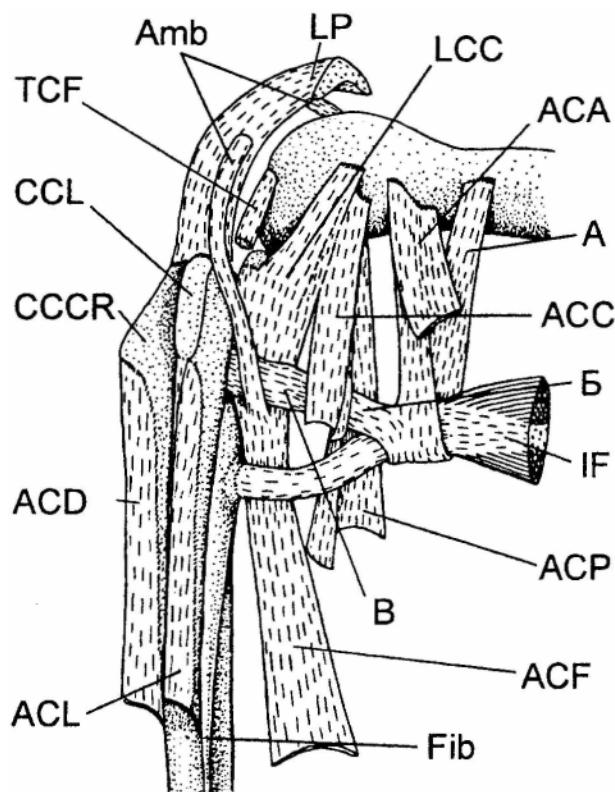


Рис.

Начальные общие апоневрозы мышц голени сизого голубя (область левого коленного сустава латерально). Сокращения: АСА — *aponeurosis communis ansae*; ACC — *a. c. collateralis*; ACD — *a. c. dorsalis*; ACF — *a. c. fibularis*; ACL — *a. c. lateralis*; ACP — *a. c. poplitea*; Amb — *m. ambiens*; CCCR — *crista cnemialis cranialis*; CCL — *cr. cn. lateralis*; Fib — *fibula*; IL — *m. iliofibularis*; LCC — *lig. collateral laterale genus*; LP — *lig. patellare*; TCP — *m. tibialis cranialis caput femorale*; А, Б, В — проксимальная, латеральная и дистальная ленты сухожильной петли *m. iliofibularis*, соответственно

Fig.

Aponeuroses originates communes musculorum cruris of Feral Pigeon (Columba livia) (left knee joint region laterally).

Abbreviations: АСА — *aponeurosis communis ansae*; ACC — *a. c. collateralis*; ACD — *a. c. dorsalis*; ACF — *a. c. fibularis*; ACL — *a. c. lateralis*; ACP — *a. c. poplitea*; Amb — *m. ambiens*; CCCR — *crista cnemialis cranialis*; CCL — *cr. en. lateralis*; Fib — *fibula*; IL — *m. iliofibularis*; LCC — *lig. collateral laterale genus*; LP — *lig. patellare*; TCP — *m. tibialis cranialis caput femorale*; А, Б, В — proximal, lateral and distal branches of *m. iliofibularis* tendinous loop, respectively

У Ardeidae, Cochleariidae, Balaenicipitidae, Phoenicopteridae, Gruidae, Charadriiformes, Anseriformes и Steatornithidae ventральные волокна *m. flexor perforans et perforatus digiti 3* начинаются на *aponeurosis communis ansae*, а дорсальные волокна от *flexor perforans et perforatus digiti 2* — на *aponeurosis communis collateralis*. У Ratitae, Ciconiiformes и Gruiformes *aponeurosis communis colla-*

teralis служит началом для одной из головок *m. flexor perforatus digiti 4* и имеет пателлярную оттяжку, а у африканского страуса (*Struthio camelus*) к тому же — оттяжку к латеральному кнемиальному гребню.

Общий подколенный начальный апоневроз (*aponeurosis communis poplitea*) — *aponeurosis 1* Крэкрафта (Cracraft, 1971), и каудальный начальный апоневроз сгибателей пальцев Бельского (1988) начинаются от подколенной ямки и медиальной поверхности латерального бедренного надмышцелка (рис.: АСР). От его вентролатеральной поверхности берут начало дорсомедиальные волокна *m. flexor perforatus digiti 4*, от дорсомедиальной — вентролатеральные волокна *m. flexor hallucis longus*, от медиальной — медиальная головка *m. flexor perforatus digiti 3* и, дистальнее, от дорсомедиальной поверхности — дорсомедиальные волокна *m. flexor perforatus digiti 2*.

С *aponeurosis communis poplitea* не контактируют *m. flexor perforatus digiti 3* (у *Pandion*), *m. flexor perforatus digiti 2* (у *Rheidae*, *Passeriformes*). Отметим, что у *Struthioniformes*, *Podicipediformes*, *Apodidae*, *Capitonidae* и некоторых *Ramphastidae* *m. flexor perforatus digiti 2* отсутствует.

Общий фибулярный начальный апоневроз (*aponeurosis communis fibularis*) — *aponeurosis 5* Крэкрафта (Cracraft, 1971), и краниальный начальный апоневроз сгибателей пальцев Бельского (1988) начинаются на дистальном участке латеральной коллатеральной связки и головке бедренной кости (рис.: АСР). В его формировании принимает участие конечное сухожилие *m. ambiens*, а краниальная лента сухожильной петли *m. iliofibularis* тесно ассоциирована с его латеральной поверхностью. Проксимально от его вентральной поверхности начинаются латеральные волокна *m. flexor perforatus digiti 3*, от дорсальной — каудальные волокна указанной мышцы, а от медиальной — дорсальная головка *m. flexor perforatus digiti 2*.

У *Fregata*, *Sula*, *Falconidae*, *Pandionidae*, *Psittaciformes*, *Apodiformes*, *Trogoniformes*, *Megaceryle*, *Pharomachrus*, *Todidae*, *Momotidae*, *Meropidae*, *Leptosomatidae*, *Coraciidae*, *Upupidae*, *Psittaciformes*, *Passeriformes* *aponeurosis communis fibularis* не контактирует с *m. flexor perforatus digiti 4*; у *Podicipediformes*, *Fregata*, *Sula*, *Apodiformes*, *Trogoniformes*, большинства *Coraciiformes*, *Piciformes*, *Passeriformes* — с *m. flexor perforatus digiti 3*; у *Trogoniformes*, *Coraciiformes*, *Piciformes*, *Passeriformes* — с *m. flexor perforatus digiti 2*. Отметим, что у *Struthioniformes*, *Podicipediformes*, *Apodidae*, *Capitonidae* и некоторых *Ramphastidae* *m. flexor perforatus digiti 2* отсутствует. У *Trogoniformes*, *Piciformes* и *Passeriformes* на *aponeurosis*

communis fibularis начинается дистальная головка *m. flexor hallucis longus*.

Общий латеральный начальный апоневроз (*aponeurosis communis lateralis*) — *aponeurosis 3* Крэкрафта (Cracraft, 1971) — берет начало на обращенном дистально крае латерального кнемиального гребня, на латеральной поверхности стержня тибиотарзуса и дорсальной поверхности дистального отдела малой берцовой кости (рис.: ACL). На дорсомедиальной поверхности апоневроза берут начало латеральные волокна *m. tibialis cranialis* и *m. extensor digitorum longus*, на вентролатеральной — дорсальные волокна *m. fibularis longus* и *m. flexor perforans et perforatus digiti 3*, а дистальнее, на медиальной поверхности — латеральные волокна *m. fibularis brevis*.

У *Ardeidae*, *Cochleariidae*, *Balaenicipitidae*, *Phoenicopteridae*, *Gruiformes*, *Anseriformes*, *Charadriiformes*, *Steatornithidae* *aponeurosis communis lateralis* служит местом начала дорсальных волокон *m. flexor perforans et perforatus digiti 2*. У сов в связи с редукцией *m. fibularis longus* его место на *aponeurosis communis lateralis* занимает латеральная головка *m. flexor digitorum longus*. У *Uria*, *Caprimulgiformes*, *Penelopides*, *Phoeniculidae*, *Upupidae* и *Bucerotidae* *m. flexor perforans et perforatus digiti 3* не контактирует с *aponeurosis communis lateralis*.

Общий дорсальный начальный апоневроз (*aponeurosis communis dorsalis*) — *aponeurosis 4* Крэкрафта (Cracraft, 1971) (рис.: ACD) — берет начало на обращенном дистально крае краниального кнемиального гребня и дорсомедиальной поверхности проксимального участка стержня тибиотарзуса. От его медиальной поверхности отходят латеральные волокна *pars medialis musculi gastrocnemii*, а от латеральной — медиальные волокна *m. tibialis cranialis* и *m. extensor digitorum longus*.

Таким образом, дефицит пространства, в котором находятся мышцы голени, разрешается их началом на шести начальных общих апоневрозах, достаточно однообразных у всех птиц. Основным вариациям подвергается крепление и степень распространения мышц голени на начальных общих апоневрозах, что может служить ценным источником информации о морфо-экологической специфике локомоторного аппарата.

Благодарности

Автор признателен Ф.Я. Держинскому (кафедра зоологии позвоночных Биологического факультета МГУ) за критические замечания по тексту статьи, а также Л.П. Корзуну (кафедра зоологии позвоночных Биологического факультета МГУ) за любезное предоставление экземпляра дикой банкивской курицы.

НАЧАЛЬНЫЕ ОБЩИЕ АПОНЕВРОЗЫ МЫШЦ ГОЛЕНИ ПТИЦ

Литература

- Бельский Е.А. 1988. Некоторые адаптации журавлей к наземному передвижению. — Журавли Палеарктики (биология, морфология, распространение). Владивосток. С. 94-119.
- Дзержинский Ф.Я., Потапова Е.Г. 1974. Система сухожильных образований как объект сравнительной миологии челюстного аппарата птиц. — Зоол. журн. Т. 53. Вып. 9. С. 1341-1350.
- Bock W. J., Shear R. 1972. A staining method for gross dissection of vertebrate muscle. — Anat. Anz. Vol. 130. P. 222-227.
- Cracraft J. 1971. The functional morphology of the hind limb of the domestic pigeon *Columba livia*. — Bull. Amer. Mus. Nat. Hist. Vol. 144. No. 3. P. 171-268.
- Zusi R.L. 1962. Structural adaptations of the head and neck in the black skimmer *Rynchops nigra* Linnaeus. — Publ. Nuttall Ornith. Club. No. 3. 101 p.
- Zusi R.L., Storer R.W. 1969. Osteology and myology of the head and neck of the pied-billed grebes (*Podilymbus*). — Misc. Publ. Mus. Zool. Univ. Michigan. No. 139. 49 p.

COMMON APONEUROSES OF ORIGIN OF AVIAN CRURAL MUSCLES AS A KEY OBJECT OF THE AVIAN HINDLIMB MYOLOGY

A.V. Zinoviev

Zoology Dept. of Tver State University, Chaikovskogo Pr., 70a, Tver, 170002, Russia e-mail: Andrei.Zinoviev@tversu.ru

Summary

Short fibers of crural muscles and limited osseal space for their beginning have resulted in their origin onto common original aponeuroses. Dissection of Feral Pigeon (*Columba livia*) and Jungle Fowl (*Gallus gallus bankiva*) as well as an extensive comparative data from literature sources revealed 6 common aponeuroses of origin of avian crural muscles (*aponeuroses originates communes musculorum cruris*), which are quite uniform among bird species. The place and degree of extension of the muscles' insertion into their aponeuroses of origin are a matter of specific variation and thus are a valuable source of information about the morphoecological specialization of the avian apparatus of bipedal locomotion.